



Episodio abortivo sostenuto da *Campylobacter fetus* subsp. *fetus* in un allevamento ovicaprino - Abortive episode supported by *Campylobacter fetus* subsp. *fetus* in sheep and goat farming

D'Avino N., Filippini G., Biagetti M., Dettori A., Pavone S., Massacci F. R., Zabaldano G., Laurenti L., Magistrali C. F.

Abstract. In sheep and goats herds, abortion is considered one of the main causes of economic losses. Only two cases of campylobacteriosis, associated with abortion in sheep, are described in Italy. These two outbreaks date back to 1983 and 1994 and were both caused by *C. jejuni* (Sanguinetti, 1980 e Ligios, 1992). In this work an outbreak of campylobacteriosis, associated with abortion and births of weak lamb, occurred in January and February 2010, is described. *Campylobacter fetus* subsp. *fetus*, the etiologic agent of this outbreak, was identified

Riassunto. L'aborto nella specie ovina e caprina costituisce una delle principali cause di perdita economica in questa tipologia di allevamento. In Italia, a tutt'oggi, sono stati descritti due episodi abortivi da *Campylobacter* spp. nell'ovino, nel 1983 e nel 1994, entrambi correlati alla presenza di *C. jejuni* (Sanguinetti, 1980 e Ligios, 1992). Nel presente lavoro viene descritto un episodio di campilobatteriosi sostenuto da *Campylobacter fetus* subsp. *fetus*, caratterizzato da aborti e nascita di soggetti disvitali in un allevamento italiano di pecore e capre, verificatosi nel periodo Gennaio - Febbraio 2010

Introduzione

Il *Campylobacter fetus* è un batterio microaerofilo, gram negativo spiraliforme, mobile per la presenza di un flagello polare (Del Gaudio, 2010).

Patogeno animale e umano, può essere diviso in due sottospecie: *venerealis* e *fetus*. Mentre il *C. fetus* subsp. *venerealis* è caratterizzato da un host range ristretto alla specie bovina, dove provoca aborto enzootico, *C. fetus* subsp. *fetus* presenta un reservoir più ampio e può essere isolato da diverse specie di mammiferi, rettili e nell'uomo (Dingle, 2010).

In Nuova Zelanda, *C. fetus* subsp. *fetus* è considerato il principale agente abortigeno nella pecora, assieme al *Toxoplasma gondii* (Dempster, 2011).

La manifestazione tipica consiste in fenomeni abortivi durante le ultime 8 settimane prima del parto oppure, in alcuni casi, nella nascita di animali disvitali. Solitamente non vi è alcuna indicazione di aborto imminente, ma alcuni soggetti possono mostrare, poco prima, un'abbondante secrezione vaginale. Talvolta l'aborto è seguito da metrite od associato alla morte dell'animale stesso (Hum, 2009).

Nella placenta affetta da campilobatteriosi, solitamente, non sono presenti lesioni patognomiche, che, invece, si registrano nel feto sotto forma di edema sottocutaneo, petecchie sulle sierose e focolai necrotici epatici (Marcato, 2008). Queste, tuttavia, non si riscontrano necessariamente in tutti i casi. La diagnosi dipende, quindi, dal riconoscimento di cellule batteriche dalla caratteristica morfologia (Linklater, 2000).

Questa patologia è contagiosa e, a causa del periodo di incubazione relativamente breve (7 - 25 giorni), è importante separare rapidamente gli animali che abortiscono da quelli sani, per cercare di circoscrivere la diffusione dell'agente abortigeno. Spesso, tuttavia, quando l'infezione si è già diffusa, è difficile intervenire nel limitare il numero di aborti (Linklater, 2000), la tempestività nell'individuare la malattia diventa quindi importante nel determinare la

percentuale abortiva nel gregge (Hum, 2009).

La via di trasmissione di questo microrganismo, nelle pecore e capre, è principalmente per ingestione; gli animali, infatti, si infettano con alimento e acqua contaminati oppure tramite un contatto diretto con la placenta e con i feti abortiti. A differenza dei bovini, l'infezione venerea non sembra verificarsi nelle pecore (Linklater, 2000), in quanto il montone elimina il microrganismo solo con le feci (Marcato, 2008). Le infezioni genitali da *C. fetus* possono essere trasmesse anche per via indiretta, tramite le attrezzature e materiali contaminati (Anonymous, 2005).

Per quanto riguarda la sopravvivenza ambientale dei microrganismi appartenenti al genere *Campylobacter*, essi prediligono condizioni di umidità, non tollerando, invece, ambienti secchi e caldi; il *C. fetus* subsp. *fetus*, ad esempio, può sopravvivere nelle feci per 24 ore e nel terreno per più di 20 giorni (Anonymous, 2005). In seguito all'infezione, le femmine diventano immuni da ulteriori contagi dovuti a *Campylobacter fetus* subsp. *fetus*. Tuttavia vaccini efficaci sono stati sviluppati e ampiamente utilizzati in Nord America e Nuova Zelanda (Linklater, 2000).

Scopo di questo lavoro è segnalare un episodio di patologia riproduttiva sostenuta da *Campylobacter fetus* subsp. *fetus*, caratterizzato da aborti e nascita di soggetti disvitali in un allevamento italiano di ovi-caprini, verificatosi nel gennaio - febbraio 2010.

Materiali e metodi

L'allevamento, a conduzione familiare, si presentava a gestione mista, con la presenza di circa 90 pecore e 25 capre. L'alimentazione era costituita da pascolo e fieno.

L'anno precedente, dopo l'introduzione di 17 pecore di razza Suffolk, di provenienza nazionale, si erano già verificati casi di aborto, senza che fosse stato possibile formulare una diagnosi eziologica, nonostante si fosse fatto ricorso ad esami diagnostici.

L'episodio abortivo descritto nel presente lavoro si è verificato l'anno successivo, nei primi mesi del 2010, provocando aborto in 4 pecore e 4 capre, e la morte di 47 agnelli e capretti nati disvitali.

La mortalità degli agnelli era preceduta da un corredo sintomatologico caratterizzato da debolezza, astenia e depressione del sensorio. Da uno dei capretti disvitali è stato effettuato un esame anatomopatologico, seguito da indagini di laboratorio.

Campioni rappresentativi di cervello, fegato e polmone sono stati fissati in formalina tamponata al 10%, processati secondo routine ed inclusi in paraffina.

Sezioni di 5µm di spessore sono state colorate con Ematossilina-Eosina (E-E) per essere analizzate istologicamente. Dai feti abortiti sono stati eseguiti esami batteriologici da fegato, contenuto del IV stomaco e cervello (Quinn, 1994), PCR per *Brucella* spp. dal contenuto IV stomaco (Romero, 1999), PCR per *Chlamydia* da polmone (Vicari, 2004), PCR per Border disease virus da campione di milza, PCR per *Neospora* e *Toxoplasma* da cervello (Magnino, 2000), ricerca di *Listeria* spp. da cervello tramite esame colturale (Quinn, 1994), PCR per *Leptospira* spp. da rene (Merien, 1992), esame colturale per *Campylobacter fetus* da fegato e contenuto IV stomaco, con semina su Karmali agar e incubazione in microaerofilia (Campygen, Oxoid) per 48 ore a 37°C. Le colonie isolate sono state successivamente sottoposte a caratterizzazione morfologica e biochimica (colorazione di Gram, catalasi, ossidasi, sviluppo a 37 e 42°C) e biomolecolare mediante PCR, sulla base di quanto indicato da Hum (1997).

Risultati e discussione

All'esame anatomicopatologico è stato possibile osservare una modica quantità di liquido siero-emorragico in cavità peritoneale e pericardica, e la presenza a livello epatico di numerosi focolai necrotici grigiastri con una leggera depressione centrale e diametro di circa 1 cm, disseminati in tutto il parenchima (Fig. 1).

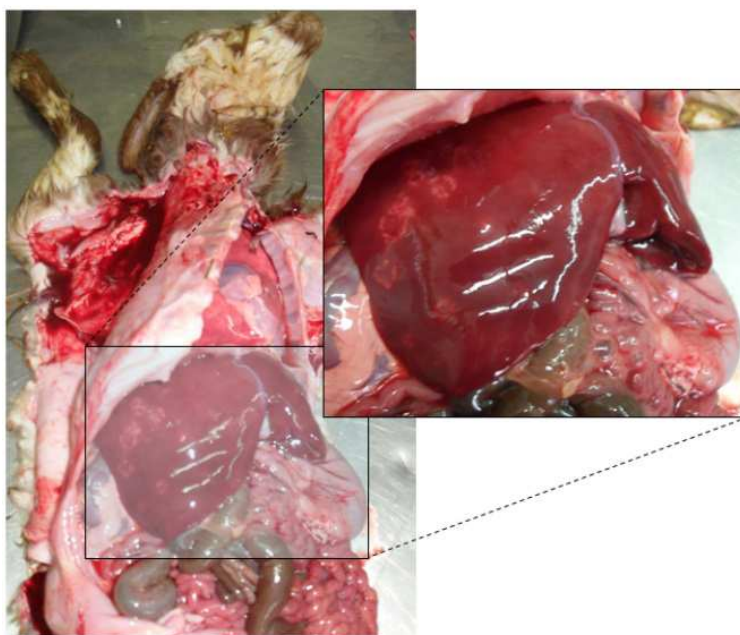


Figura 1. Focolai necrotici nel parenchima epatico e modico versamento siero-emorragico in cavità peritoneale

Istologicamente il tessuto epatico mostrava focolai multipli di necrosi colliquativa circondati da un marcato infiltrato infiammatorio misto linfocitario e neutrogranulocitario, come evidenziato dalla figura 2.

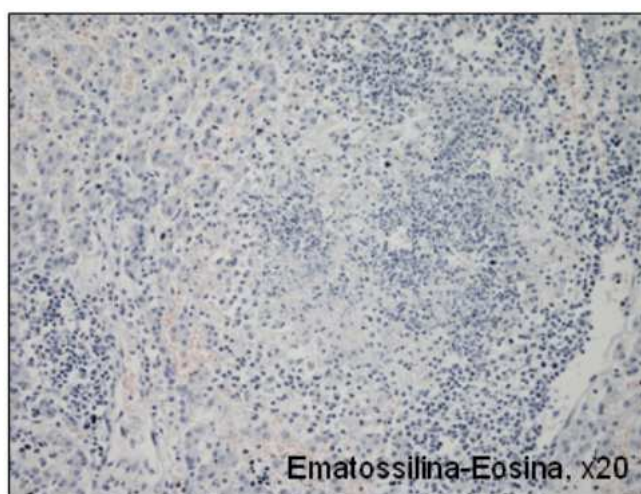


Figura 2. Necrosi colliquativa associata a marcato infiltrato infiammatorio

Tutti i test hanno fornito esito negativo ad eccezione dell'esame colturale per *C. fetus*, che ha visto lo sviluppo di colonie morfologicamente attribuibile al genere *Campylobacter* sia dal IV stomaco che dal fegato, successivamente identificato come *C. fetus* subsp. *fetus* tramite Multiplex PCR in grado di riconoscere il genere *Campylobacter* (650 bp) e le varie specie (Fig. 4).

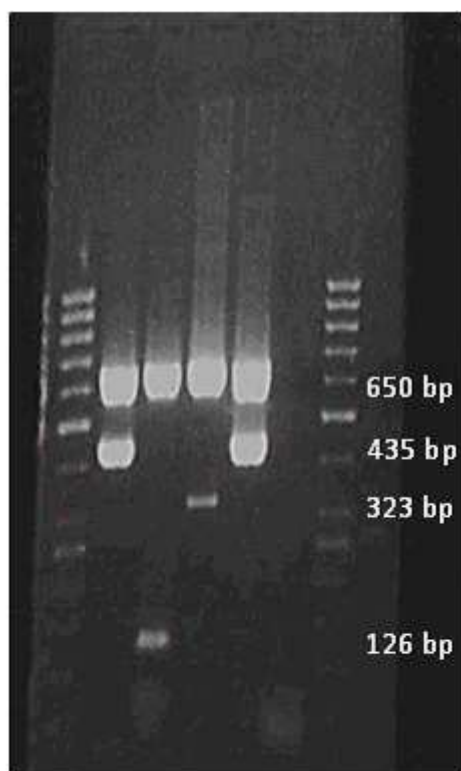


Figura 3. Corsa elettroforetica dopo PCR multiplex del ceppo di *Campylobacter fetus*. Linea 1 DNA ladder; linea 2 *C. fetus* subsp. *fetus* (435 bp); linea 3 *C. coli* (126 bp); linea 4 *C. jejuni* (323 bp); linea 5 ceppo di controllo di *C. fetus* subsp. *fetus*; linea 6 controllo negativo di amplificazione; linea 7 DNA ladder.

A seguito della diagnosi di campilobatteriosi, in allevamento è stato eseguito un trattamento antibiotico a base di tetracicline. Gli episodi abortivi si sono interrotti, tuttavia si sono registrate alcune morti nei soggetti nati disvitali.

Nonostante in alcuni paesi la campilobatteriosi sia considerata una causa frequente di aborto negli ovi-caprini, sulla base di quanto ci è stato possibile accertare, non vi sono altre segnalazioni di infezione da *C. fetus* subsp. *fetus* nella capra e nella pecora in Italia.

Nel caso descritto dalla presente segnalazione, è possibile supporre che il batterio abbia fatto ingresso in azienda nel 2009 tramite i soggetti di nuova introduzione di provenienza nazionale e si sia in seguito diffuso alle pecore ed alle capre. L'introduzione di animali infetti è infatti descritta come la più comune via di immissione di *C. fetus* in un gregge (Linklater, 2000).

L'isolamento dimostra, quindi, una circolazione di questo agente patogeno nel territorio nazionale. Il motivo per cui *C. fetus* subsp. *fetus* sia di raro riscontro nel nostro Paese, come causa di aborto nella pecora e nella capra, non è noto.

È possibile che questa infezione sia sottostimata, a causa delle note difficoltà di isolamento di questo batterio.

Nell'episodio descritto nel presente lavoro, infatti, alcuni casi di aborto erano già stati sottoposti ad un laboratorio diagnostico, senza che fosse formulata una diagnosi eziologica. La presenza di lesioni indicative per campilobatteriosi, nel caso da noi osservato, ha assunto un ruolo determinante nella formulazione di un sospetto diagnostico.

Bibliografia

Anonymous, (2005) Campylobacteriosis - Campylobacter Enteritis, Vibronic Enteritis, Vibriosis. Iowa State University (<http://www.cfsph.iastate.edu/Factsheets/pdfs/campylobacteriosis.pdf>).

Del Gaudio T., M.A. Distasi, M. Porzio, A. Paris, M. Cannone, N. Minervino, A. Mosca, G. Miragliotta, (2010) Bacteraemia due to *Campylobacter fetus* subsp. *fetus* in a liver transplanted patient. *Microbiologia medica*, vol. 25 (2).

Dempster R.P., Wilkins M., Green R.S. and G.W. de Lisle, (2011) Serological survey of *Toxoplasma gondii* and *Campylobacter fetus fetus* in sheep from New Zealand. *New Zealand Veterinary Journal* 59(4), 155-159.

Dingle K., Blaser M., Zu Z., Pruckler J., Fitzgerald C., van Bergen M., lawson A., Owen R., wagenaar J.A. (2010) Genetic relationships among reptilian and mammalian *Campylobacter fetus* strains determined by multilocus sequence typing. *Journal of Clinical Microbiology*, 48 (3): 977-980.

Hum S., Hornitzky M., Berg T. (2009) Ovine Campylobacteriosis. *Australian and New Zealand Standard Diagnostic Procedures*, 8pp. (<http://www.scahls.org.au>).

Hum S., Quinn K., Brunner J., On SLW. (1997) Evaluation of a PCR assay for identification and differentiation of *Campylobacter fetus* subspecies. *Australian Veterinary Journal* 75:827-831.

Ligos C., Liciardi M., Satta G., Depalmas S. (1992) Abortion in sheep caused by *Campylobacter jejuni* in Sardinia: epidemiological and anatomo - histopathological aspects. *Atti della Società Italiana delle Scienze Veterinarie - SISVet*, 48

Linklater K.A. in: Martin W.B., Aitken I.D. (2000) *Diseases of sheep*. Blackwell publishing. 3th ed. 107-113.

Magnino S., Vigo P.G., Bandi C., Rosignoli C., Boldini M., Vezzoli F., Alborali L., Cammi G., Foni E., Colombo N., Colombo M., Bergami C., Mellini A., Fabbi M., Genchi C. (2000) Neosporosi bovina in Italia: un biennio di attività diagnostica. *La Selezione Veterinaria*, 41, pp. 15-23

Marcato P. S. (2008). *Patologia sistematica veterinaria*. Edagricole, Bologna, p. 1038

Merien F., Amoriaux P., Perolat P., Baranton G., Saint Girons I. (1992) Polymerase chain reaction for detection of *Leptospira* spp. in clinical samples. *Journal of Clinical Microbiology*. 30, 2219-2224.

Romero C., Lopez-Goni I., (1999) Improved Method for Purification of Bacterial DNA from Bovine Milk for Detection of *Brucella* spp. by PCR. *Applied and Environmental Microbiology* 65(8), 3735-3737.

Sanguinetti V., Pietrobelli M. (1980) Isolation of *Campylobacter fetus* subsp. *jejuni* from sheep and Sardinian

mouflons. Atti della Società Italiana delle Scienze Veterinarie - SISVet. 34: 327.

Quinn P.J. Carter G.R. (1994) Clinical Veterinary Microbiology, Mosby ed.

Vicari, N., Santoni, R., Vigo, P.G., Magnino, S. (2004). A PCR-RFLP assay targeting the 16S ribosomal gene for the diagnosis of animal chlamydioses. Proceedings, 5th Meeting of the European Society for Chlamydia Research (Ed.:Judith Deak), Budapest, Hungary, 1-4 September 2004, p. 297.



Episodio abortivo sostenuto da *Campylobacter fetus* subsp. *fetus* in un allevamento ovicaprino by D'Avino N., et al., 2013 is licensed under a Creative Commons Attribuzione - Non commerciale 3.0 Italia License. Permissions beyond the scope of this license may be available at <http://indice.spvet.it/adv.html>.

	Istituto Zooprofilattico Sperimentale dell'Umbria e delle Marche, Via G. Salvemini 1. 06126, Perugia - Italy	
Centralino Istituto	Tel. +39 075 3431 - Fax. +39 075 35047	
Biblioteca	Tel. / Fax +39 075 343217 e-mail: bie@izsum.it	
Rivista SPVet.it ISSN 1592-1581	Tel. +39 075 343207 e-mail: editoria@izsum.it ; redazione-spvet@izsum.it http://spvet.it ; http://indice.spvet.it	
U. R. P.	Tel. +39 075 343223; Fax: +39 075 343289 e-mail: URP@izsum.it	